

# DIE KRANKEN-GESCHICHTE MEINES PFERDES UND DER ERFOLG MIT DER HOMÖOPATHIE

Fallbericht einer Kundin: Ersten Begegnung mit der Homöopathie.



Ein Bild, welches mein Pferd bei vollster Gesundheit zeigt

## 7. Februar 2007

Jährlicher Kontrolltermin vom Pferde Zahnarzt. Ausser ein paar Spitzzähnen, die runtergeschliffen werden mussten, schien alles in bester Ordnung zu sein.

Vier Tage nach dem Besuch stellte ich verwundert fest, dass die Ganasche meiner Stute auf der rechten Seite stark angeschwollen war. Ich untersuchte die Stelle nach einer Wunde oder Ähnlichem, konnte aber nichts Aussergewöhnliches finden.

Einen Tag später der absolute Schock! Die Ganasche war um Welten dicker als am Tag zuvor. Mir war klar, dass jetzt Handeln angesagt war und ich rief meinen Tierarzt an. Ich schilderte ihm die ganze Sache und nach seinen Untersuchungen meinte er schliesslich, dass durch das Schleifen der Zähne ziemlich sicher eine Verletzung an der Schleimhaut entstanden sei. Das sei nicht so eine grosse Sache und verheile in der Regel in wenigen Tagen. Um die Heilung zu beschleunigen und gleichzeitig Infektionen auszuschliessen, spritzte er ihr Antibiotika und liess mir für den Folgetag zusätzlich eine Paste Rota TS da. **Das ist der Anfang einer unendlichen Geschichte!**

Zwei Tage nach dem Besuch meines Tierarztes, kam plötzlich eine zähe, gelbgefärbte und bestialisch riechende Flüssigkeit aus der Nase meiner Stute. Völlig verwirrt, nahm ich sofort Kontakt mit dem Zahnarzt und meinem Tierarzt auf. Schnell wurde klar, dass dies keine Schleimhautentzündung sein könnte und sie wiesen mich auf ein Zahnproblem hin, welches vermutlich durch das Schleifen aktiviert worden sei. Es wurden täglich eine Paste Rota TS und Equipalazone verschrieben.

## 21. Februar 2007

Ich brachte meine Stute in eine Privatklinik, um ihre Zähne zu röntgen. Tatsächlich fand man **einen Eiterzahn**. Ich muss sagen, dass ich absolut keine Ahnung hatte, was das überhaupt bedeutete. Der Tierarzt klärte mich dann auf, was man in einem solchen Fall für Möglichkeiten hat. Erster Versuch: drei Wochen Rota TS und hoffen, dass die Eiterung aufhört. Sollte dies nicht eintreten, könne man das Antibiotika wechseln und es weitere drei Wochen mit einem anderen versuchen. Oder aber, man entschliesst sich für eine OP, wobei dem Pferd ein sogenanntes „Fenster“ gemacht und der Zahn via Kiefer- in die Maulhöhle geschlagen wird. Nach der OP wird dem Pferd ein Technovit (Zahnersatz) implantiert, um zu verhindern, dass Futter in die Kieferhöhle gelangen kann. Nach drei Monaten werde dieses wieder

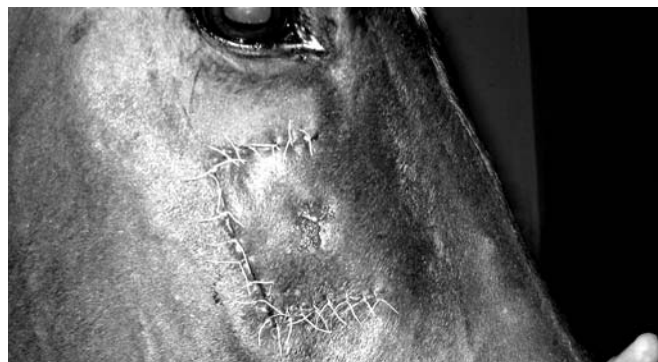entfernt. Er wies mich darauf hin, dass die Risiken einer solchen OP aber unglaublich hoch wären, und es nicht wenige Male zwei oder gar drei Nachoperationen brauchte. Ich war am Boden zerrüttet und wusste nicht mehr, was ich tun sollte. Ich hatte eine wahnsinnige Panik davor, dass ich die falsche Entscheidung treffen könnte. Aus Angst vor den unglaublich hohen Risiken beschloss ich, es zuerst mit drei Wochen Antibiotika zu versuchen.

## 8. März 2007

Die Behandlung stellte sich als mehr als nur ein Reinfall raus. Die Eiterung wurde immer schlimmer und das Stinken war kaum mehr auszuhalten. Ich informierte mich an allen möglichen Orten, speziell in einem Pferdeforum, über Probleme mit einem Eiterzahn. Mir wurde immer mehr klar, dass jeder Tag, welchen ich verstreichen liess, die Gefahr erhöhte, dass der Eiter sich im ganzen Kiefer breit macht und anfängt das Knochengewebe aufzufressen. Ich entschloss mich schweren Herzens meine Stute operieren zu lassen.

## 14. März 2007

Meine Stute wurde **erfolgreich und ohne weitere Komplikationen operiert**. Die ersten drei Tage war die Wunde noch mit einem Verband abgedeckt und sie bekam Unmengen von Medikamenten. Sie machte einen sehr benommenen Eindruck und zu dieser Zeit, war mir nur noch zum Heulen zumute. Jeden zweiten Tag wurde über das gebohrte Loch im Kiefer eine Eiterspülung gemacht.



Zustand am 17. März 2007

## 20. März 2007

Der Katheter wurde entfernt und es wurde auf das übliche Antibiotika Rota TS umgestellt. Der Eiter war mittlerweile durch die vielen Spülungen fast klar und es lief nur noch wenig Flüssigkeit aus ihrer Nase.

## 22. März 2007

Meine Stute wurde entlassen. Zur Nachbehandlung wurde ihr eine Woche Rota TS verschrieben und danach sollte die Eiterung vollständig abgeschlossen sein.

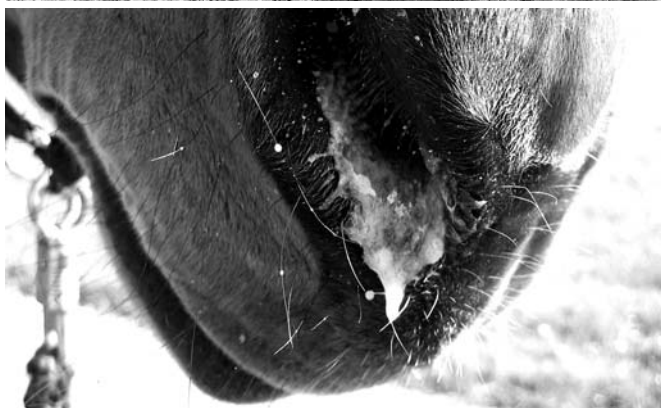Leider wäre dies zu schön gewesen um wahr zu sein, denn der Eiter begann bereits einen Tag nach ihrer Ankunft zu Hause wieder in Unmengen zu fliessen. Ich versuchte die Ruhe zu bewahren und ihr die vorgesehenen Rationen zu Ende zu geben.

## 29. März 2007

Ich drehte fast dorch. Eine Woche nach der Nachbehandlung mit An-

tibiotika, wurde es immer schlimmer. Die Ärztin vom Tierspital riet mir, ihr noch eine zusätzliche Woche Rota TS zu verabreichen und Geduld zu haben.

Einige Tage danach war meine Geduld aber wirklich absolut am Ende, denn **der Eiter lief nun bereits aus beiden Nasenlöchern!** Die Ärztin vom Tierspital sagte mir, dass dies nicht mehr normal wäre und ich sie erneut zu ihnen bringen sollte. Sie meinte, entweder müsse man ihr nochmals ein Loch in den Kiefer bohren um zu spülen, eine zweite OP in Betracht ziehen oder aber sie verträgt das Technovit nicht. **Meine Stute war zu diesem Zeitpunkt mehr als nur schlecht beieinander.** Sie hatte viele Kilos verloren, konnte kaum richtig kauen, ihr Fell war stumpf und grau wie das einer Maus und sie hatte null Energie. Mein Gefühl sagte mir, dass sie einen erneuten Aufenthalt im Tierspital und womöglich eine weitere OP nicht einfach so wegstecken würde.



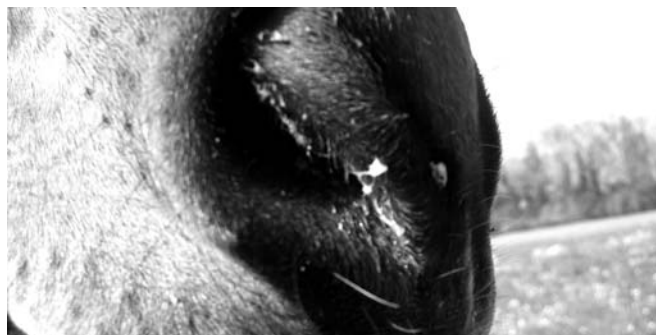
Bilder im damaligen Krankheitszustand

#### 2. April 2007

In meiner Verzweiflung suchte ich erneut Hilfe in dem Pferdeforum, wo ich schon so oft Ratschläge bekommen hatte.

**„Immer wenn du denkst es geht nicht mehr, kommt von irgendwo ein Lichtlein her!“** Eine dort angemeldete Homöopathin nahm mit mir Kontakt auf und bot mir ihre Hilfe an. Dadurch, dass ich die ganze Krankheitsgeschichte in Form eines Tagebuches dort preisgegeben hatte, konnte sie sich ein ausführliches Bild über das Problem machen. Nun, ich muss sagen, **dass ich zu diesem Zeitpunkt absolut nichts von der Homöopathie hielt und auch nicht an einen Erfolg glaubte.** An oben erwähntem Datum hatte meine Stute **bereits über 40 Pasten Rota TS und Unmengen von Entzündungshemmern in ihrem Körper** und ich fühlte mich mit der Schulmedizin dermassen verloren, dass ich mir dachte, verlieren kannst du ja nichts mehr. Wenn ich auch sehr skeptisch der Homöopathie gegenüber stand, nahm ich ihre Hilfe an. Sie schlug mir vor, ihr während drei Tagen je eine Gabe à fünf Globuli **Hepar sulfuris C200** zu verabreichen.

Wirklich unglaublich, was diese Globuli für eine Wirkung zeigten. Ich konnte es kaum fassen: Nach nur drei Tagen, waren das Stinken des Eiters und die Eiterung selbst, so stark zurückgegangen, dass ich mich



Dieses Bild wurde am 3. Tag nach Gabe der Globuli gemacht

entschloss, den Termin im Tierspital abzusagen. Diese Entscheidung führte zu manch offenem Mund und einigen Kommentaren. Ich hatte erstmals ein so gutes Gefühl und vertraute der Homöopathie, obwohl ich noch vor wenigen Tagen zu den absoluten Skeptikern gehörte.

#### 17. April 2007

Meine Stute bekam plötzlich weiss-bräunlichen Ausfluss und es begann nochmals etwas zu stinken. Nach Absprache mit der Homöopathin gab ich ihr erneut eine einmalige Gabe **Hepar sulfuris C200**. Sie meinte, dass dies vermutlich **ein letztes „Rausputzen“** wäre.

Wie wahr, wie wahr! Dem war tatsächlich so. Ich freue mich riesig, sagen zu können, dass zwei Tage nach der Gabe Hepar sulfuris die Eiterung vollständig zum Stillstand gekommen war!

#### 26. April 2007

Der Kontrolltermin bei meinem Privat-Tierarzt war angesagt. Die Ergebnisse vom Untersuchen stellten sich als absolut Weltklasse heraus! Mein Tierarzt war unglaublich überrascht, was mein Pferd aus den ganzen Strapazen gemacht hatte. Er meinte, dass er selten ein so schön verheiltes „Fenster“ gesehen hätte und die Veränderung mit dem Eiterausfluss versetzte ihm einen köstlich positiv schockierten Ausdruck auf sein Gesicht! Er traute seinen Augen kaum und meinte, dass ja praktisch nur noch durchsichtiger Ausfluss aus der Nase kommt und fragte mehrmals verblüfft nach, ob ich dies nun tatsächlich mit diesen Globuli so hingekriegt hätte. Auch die Röntgenbilder bestätigten seinen ersten Eindruck. Auf den Bildern war kaum mehr Eiter sichtbar und der Kieferknochen zeigte bereits erste Heilung. Ich bin zutiefst beeindruckt, was man bei meiner Stute mit der Homöopathie erreicht hat und stehe nun mit vollster Überzeugung dahinter. Ich appelliere daher an alle Menschen da draussen: Auch wenn es manchmal noch so hoffnungslos aussieht, gebt nicht auf und versucht es lieber mal mit der Alternativen Medizin, der Homöopathie!

Ein herzliches Dankeschön an die Homöopathin, welche mich so grossartig unterstützte und somit von der Alternativen Medizin überzeugen konnte.

Text& Fotos: M. H. aus O.

Meine Stute am 25. Mai 2007, vollständig genesen, bei der Arbeit.

